Lane Medical Library

erwerthung und Methode der Exstirpatio Tali.

Inaugural-Dissertation

zur

Erlangung der Doctorwürde

in der

Medicin, Chirurgie und Geburtshülfe,

welche

nebst beigefügten Thesen

mit Zustimmung der Hohen Medicinischen Facultät der Universität Greifswald

am

Mittwoch, den 27. Juni 1883

öffentlich vertheidigen wird

Wilhelm Haltermann,
pract. Arzt
aus Pommern.

Opponenten:

Robert Breitkopf, cand. med.
August Biederstedt, cand. med.
Johannes Hardel, pract. Arzt.

Greifswald.
Druck von Julius Abel.
1883.

Digitized by the Internet Archive
in 2026

https://archive.org/details/IA40153715_0469

Seinen

theuren Eltern

in Liebe und Dankbarkeit

gewidmet

vom

Verfasser.

Der Talus, welcher zwischen den Knöcheln der Tibia und Fibula einerseits und der oberen Gelenkfläche des Calcaneus und der Grube des Kahnbeines andererseits in das Fussgewölbe eingelassen ist, geht mit den genannten Knochen im Wesentlichen zwei Gelenkverbindungen ein, von denen das obere, nach Henle Talo-Cruralgelenk genannt, die Plantar- und Dorsalflexion des Fusses gegen den Unterschenkel vermittelt, während das untere vom Talus, Calcaneus und os naviculare gebildete nach Hueter Talo-Tarsalgelenk genannt wird und eine Erhebung des inneren — Supination — und äusseren Fussrandes — Pronation — zulässt. Ich schicke diese kurze anatomische Beschreibung voraus, da ich im Weiteren noch mehrfach auf diese Verhältnisse zurückkommen werde.

Unter den Fusswurzelknochen ist wohl keiner so häufig gänzlich exstirpirt worden wie der Talus, von dem wir es am wenigsten erwarten sollten, da er durch den mächtigen Bandapparat so fest mit dem Calcaneus verbunden und durch die beiden Malleolen so eng umschlossen wird. Selbstverständlich ist es, dass wir bei Traumen, wie sie durch Geschosse, Kugel, Granatsplitter etc. herbeigeführt werden, wenn sie den

Talus getroffen, unter Befolgung der strengsten Asepsis die Splitter resp. den ganzen zerschmetterten Knochen entfernen müssen. Denn das den Talus treffende Geschoss hat zugleich auch die ihn bedeckenden und umgebenden Weichtheile in mehr oder minder grosser Ausdehnung verletzt; in diesem Falle liegt der Talus ja offen zu Tage und wir brauchen nicht wie bei anderen Verletzungen desselben uns erst einen Weg zu ihm zu bahnen. Von diesen Fällen können wir also absehen. — Als hauptsächlichste Indication zur Exstirpatio tali giebt Bardeleben [1]) die irreponiblen mit einer Wunde complicirten Talusluxationen an. In den früheren Jahren herrschte viel Unklarheit über die verschiedenartigen Talusluxationen, erst den Arbeiten Turners und Broca's und Anderer danken wir, dass Klarheit in diese gebracht wurde. Es ist hier nicht der Ort, auf die verschiedenen Talusluxationen einzugehen, nur so viel, dass sowohl im Talo-Cruralgelenk als im Talo-Tarsalgelenk die mannigfachsten Formen von Luxationen beobachtet worden sind und zwar entsprechend den in ihnen normal ausgeführten Bewegungen, in dem oberen Gelenk wesentlich Luxationen in sagittaler Richtung, in dem unteren hauptsächlich in seitlicher Richtung. Nicht allzu selten ist auch der Talus aus seinen sämmtlichen Verbindungen gelöst worden. Es kann der Talus nach vorne, innen, aussen oder hinten luxirt und durch eine Hautwunde hervorgetreten sein; ja es existiren sogar beglaubigte Fälle in der Literatur von totaler Umdrehung des Talus in seiner normalen Lage. Ueber die Entstehungs-

ursachen der Totalluxationen des Talus gehen die Anschauungen auseinander; am meisten hat noch die Ansicht Henke's [2]) für sich; nach ihm wird der Talus zunächst durch forcirte Dorsal- oder Plantarflexion aus seiner Verbindung mit Tibia und Fibula gelöst und unmittelbar darauf durch gewaltsame Abduction oder Adduction aus dem Talo-Tarsalgelenk gehoben. Die Luxation des Talus ist in functioneller wie vitaler Beziehung ohne Zweifel eine schwere Verletzung und rechtfertigt wohl den operativen Eingriff der Exstirpation, wenn die Reposition nicht gelingt. Der in seiner anormalen Stelle bleibende dislocirte Knochen lässt abgesehen von der Diformität des Fusses die Gefahr für das Zustandekommen einer hochgradigen functionellen Unbrauchbarkeit ziemlich gross sein. Der verletzte Fuss steht je nachdem in pes varus- oder pes valgus-Stellung, was den Gehakt wesentlich beeinträchtigt. Gleichzeitig liegen häufig Malleolen- resp. Fibulafracturen vor, die Bänder des Talo-Crural- und Talo-Tarsal-Gelenkes sind zerrissen, sodass im Falle einer Heilung eine mehr oder minder ausgesprochene Ankylose der Gelenke zu erwarten ist. Doch nicht allein die Unfähigkeit, das verletzte Glied zu gebrauchen, haben wir bei nicht reponirten Luxationen zu fürchten, sondern auch das Leben des Patienten steht auf dem Spiele. Haben wir es mit einer nicht mit äusserer Wunde complicirten Luxation zu thun, so befinden sich die den luxirten Talus bedeckenden Weichtheile in grosser Spannung, so dass die Blutzufuhr zu denselben nur unvollkommen, oft sogar vollständig auf-

gehoben ist; die Folge davon ist, dass leicht Druck- resp. Spannungsgangraen eintritt, worauf schon Nélaton[3]) aufmerksam machte, und sich weiterhin Vereiterung und Verjauchung der verletzten Gelenke daranschloss, welche die Gefahr der Septico-Pyaemie für den Patienten nahe legt. Ferner ist auch partielle oder totale Necrose des Talus zu befürchten, wenn bei der Verletzung alle Ernährungsbrücken desselben mitzerrissen sind. Die mit gleichzeitiger Verletzung der Weichtheile complicirten Luxationen — und die sind hier nicht so selten: Broca[4]) hat bei 158 Talus-Luxationen 24 mal die Haut verletzt gesehen, Turner unter 46 Fällen die Hälfte complicirt — diese trüben die Prognose von vornherein erheblich, denn wenn wir auch mit Hülfe des heutigen aseptischen Verfahrens eine eintretende Eiterung weniger zu fürchten haben, so liegen hier doch meistens so schwere Complicationen vor — gleichzeitige Eröffnung mehrerer Gelenke, Sehnen-, Gefässe- und Nervenzerreissungen — dass die Gefahr der Gangraen und Septico-Pyaemie mit ihren traurigen Folgen wesentlich vergrössert wird. Was die Behandlung der Talusluxationen anbelangt, so ist die Reposition keineswegs leicht und nicht allzuhäufig, ja sie ist in den meisten Fällen garnicht zu bewirken. Broca[5]) erwähnt von 129 gesammelten Fällen 12 von gelungener Reposition; Axel Joersen[6]) von 16 Fällen von Talusluxation 3, also 16%; Dauvé[7]) gelang die Reposition in einem Viertel sämmtlicher Luxationen 25%. Die Schwierigkeit der Reposition liegt wohl darin, dass die Ver-

letzung meist von vielen und verschiedenartigen schweren Complicationen begleitet ist — grosse Schwellung der Weichtheile, Interposition der einzelnen Gewebe etc.; ausserdem stellen die Unterschenkelknochen sich auf den Calcaneus, und die Extension in der Längsaxe bietet nur selten den genügenden Raum, um den Talus in denselben zurückzudrängen, während uns auch dieser kleine Knochen keine rechte Handhabe zur Reposition gewährt.

Weitaus günstiger stellen sich die Resultate, wenn wir bei irreponiblen Talusluxationen zur Exstirpatio tali natürlich mit möglichster Schonung der Sehnen, Gefässe und Nerven schreiten; um so mehr, da wir jetzt mit Hülfe des aseptischen Verfahrens zu einem derartigen Eingriff wohlberechtigt sind. In der voraseptischen Zeit lagen die Verhältnisse allerdings etwas anders; dort ging man exspectativ vor, weil man die bösen Folgen der Gangraen und Gelenkeiterung nicht energisch bekämpfen konnte, und wartete entweder, wie Cooper[8]) empfahl, die spontane Exfoliation des Knochens ab oder entschloss sich erst, wenn schwere Complicationen — Entzündungserscheinungen und Functionsstörungen auftraten, zur secundären Exstirpation. Broca (s. o.) zählt unter 36 Verletzten, bei denen primaer die Exstirpatio tali gemacht wurde, 9 Todesfälle, 25 % Mortalität, während bei 30 secundären Exstirpationen nur einmal der exitus erfolgte, also 3,33 %. Axel Joersen (s. o.) erwähnt in seiner Aufzählung, dass von 16 Fällen, von denen 5 primaer exstirpirt wurden, einer starb,

also 20 % Mort.; auf 7, bei denen secundaer die Exstirpatio tali gemacht wurde, kam auch ein Todesfall, also 14, 28 % Mortal. Nélaton (s. o.) führte die Operation 3mal mit Erfolg aus und empfiehlt dieselbe bei allen complicirten Talusluxationen. Bei dem heutigen Standpunkte des aseptischen Verfahrens, wo die Gefahren der Eiterung so gering sind, sind wir in allen Fällen von irreponiblen Talusluxationen wohl berechtigt, ja sogar verpflichtet, die primaere Exstirpatio tali auszuführen, um so mehr, wenn die obengenannten Gefahren drohen; und wir dürfen auch nicht allzulange damit warten, damit nicht eine völlige Consolidation der Theile in der falschen Stellung eingetreten ist, wodurch die secundaere Extraction zu einem schwierigen und verletzenden Eingriff werden kann. Es zeigen auch die neuen Autoren zur Genüge, wie schöne Heilungsresultate die Totalexstirpation des Talus bietet. In den beiden von Küster[9]) publicirten Fällen von aseptisch ausgeführten Talusexstirpationen traten nicht nur keine üblen Erscheinungen auf, sondern es wurde sogar volle Gebrauchsfähigkeit des Fusses wiedergewonnen. Ebenso konnte Koenig[10]) einen mit gutem Erfolg operirten Fall vorstellen. Dumont[11]) publicirte aus der Kocher'schen Klinik 4 günstig verlaufende Fälle von Exstirpatio tali unter aseptischen Cautelen. Landerer[12]) berichtet die aseptische Heilung einer Luxation, welche durch Fall auf den plantarflectirten Fuss entstanden war. Der c. 12 cm. lange vordere Längsschnitt heilte per primam, der Verlauf war ein reactionsloser; Patient konnte 8

Wochen nach der Verletzung ohne Stock und Beschwerden gehen. Ein aehnliches Resultat hat da Silva[13]) zu verzeichnen; in dem von ihm veröffentlichten Fall war die Verletzung complicirt mit Zerreissung der Art. tibialis postica; nach Exstirpation des Talus auch hier völlige Heilung. Bei den mit äusserer Wunde complicirten Luxationen ist es nach heutigen Grundsätzen sogar unsere Pflicht, sofort zur Exstirpation zu schreiten, denn nur so haben wir die grösste Wahrscheinlichkeit für einen aseptischen Wundverlauf und können einen gebrauchsfähigen Fuss erwarten. Die Repositioneiner complicirten Talusluxation dürfen wir nur in dem Falle vornehmen, wenn wir den Patienten sofort nach der Verletzung in Behandlung bekommen und weder eine Infection der Wunde anzunehmen, noch auch der Talus völlig ausser Ernährung gesetzt ist.

Eine zweite, nicht unwichtige, wenn auch nicht in allen Fällen anwendbare Verwerthung findet die Exstirpatio tali bei der Behandlung des recidivirten und veralteten Klumpfusses. In vielen Fällen von hochgradigem Klumpfuss ergiebt sich ja leider, dass die forcirte Geradstellung des Fusses in der Narkose mit nachfolgender Fixation im Gipsverband, auch wenn die Behandlung mit grösster Ausdauer und Sorgfalt durchgeführt wird, doch ohne bleibenden Erfolg ist, und dass der Fuss immer wieder in die difforme Stellung zurückkehrt. Daher trat auch schon in den letzten Jahren immer mehr das operative Verfahren in den Vordergrund, nämlich durch Excision der die

Difformität unterhaltenden Fusswurzelparthien Correction und dauernde Heilung zu schaffen. Die Excision bestand in Form eines Keiles aus dem Tarsus, welcher je nach Bedürfniss mehr oder minder grössere Parthien aus demselben fortnahm. Busch[14]) machte zuerst die keilförmige Excision aus dem Tarsus an einem nach Verletzung entstandenen pes valgoequinus, worauf das Redressement leicht gelang. Little[15]) empfahl schon 1854 die Resection des os cuboides bei pes varus, doch wurde diese Operation wenig nach gemacht und gerieth bald in Vergessenheit. Erst 1876 nahm Davy[16]) dieselbe wieder auf und hat in einer Anzahl von Fällen (9 bis 1876) — vergl. P. Vogt: Moderne Orthopaedik 2. Auflg. 1883 p. 50 ff. — theilweise günstige Erfolge aufzuweisen. Von der Zeit an wurde sie bekannter und häufiger ausgeführt und in mehr oder minder grosser Ausdehnung keilförmige Tarsalresectionen gemacht; so resecirte Davies-Colley[17]) ausser dem os cuboides noch Theile des Calcaneus, Talus, os naviculare, cuneiforme und metatarsea. Wenn auch Meusel[18]) und Schede[19]) auf dem chirurgischen Congress 1878 2 Knaben vorstellen konnten, bei denen sie mit gutem Erfolg die Tarsalexcision gemacht hatten, so ist es doch klar, dass bei Anlegung eines so bedeutenden Defectes im Tarsus eine starke Verkürzung des Fussgelenkes nicht zu umgehen ist. Um diese so ausgedehnte Defectbildung zu vermeiden, schlug Hueter[20]) die Keilexcision aus dem collum tali vor; sah aber bei der Ausführung der Operation selbst ein, dass dies nicht immer ausreichen würde;

war er doch selbst genöthigt, in seinem Falle noch das os naviculare mitzuentfernen. Ein ganz neues Verfahren hatte schon 1872 Lund[21]) vorgeschlagen und ausgeführt; er machte nämlich an Stelle der keilförmigen Osteotomie im Chopartschen Gelenk die Exstirpatio tali, doch fand er nur wenig Anhänger damals. Erst in neuerer Zeit wurde diese Methode wieder aufgenommen und am eifrigsten befürwortet von Rupprecht[22]). Derselbe hat bei 18 Fällen, die von ihm nach dieser Methode operirt worden, die günstigsten Resultate gesehen und kommt zu dem Schlusse, dass die Exstirpatio tali nur Vortheile bietet, während alle Nachtheile auf Seiten der Keilresection zu suchen sind. Aber auch Rupprecht beschränkte sich nie auf die Exstirpatio tali allein; stets resecirte er — nach Ried's[23]) Vorschlag — zunächst $^1/_2$—1 cm. von der Spitze des Malleolus externus, um die Entfernung des Talus und die spätere Correctur des Fusses zu erleichtern; einmal musste auch der Malleol. internus resecirt werden und in einzelnen hochgradigen Fällen, besonders bei Patienten von 13 Jahren aufwärts, genügte die Exstirpatio tali allein nicht, hier mussten mehrmals das Kahnbein, Würfelbein, sogar mehrere Keilbeine weggenommen werden, ehe die Correction gelang. Wir sehen also, dass auch Rupprecht sich in keinem Falle auf die reine Exstirpatio tali beschränken konnte, sondern stets genöthigt war, noch weitere Resectionen zu machen; desswegen hat Poinsot die Exstirpatio tali Tarsotomia posterior genannt, im Gegensatz zu den verschiedenen Arten

der Tarsotomia anterior, welche das Gemeinsame haben, dass sie den Klumpfuss vor dem Sprunggelenk angreifen und den Taluskörper in situ lassen.

Erinnern wir uns zunächst, dass das, was den Klumpfüssigen hindert, auf seine Sohle aufzutreten, nicht die Adduction noch Plantarflexion, sondern einzig und allein die Supination seines Fusses ist, und dass diese Supinationsstellung verursacht wird durch die Form des Taluskörpers. Derselbe bildet beim Klumpfuss einen zwischen Fussgewölbe nnd Unterschenkel von aussen und vorne her eingetriebenen Keil. Die Keilresection nach Davies Colley (s. o.), welche diesen Keil an seinem Platze lässt, korrigirt zwar die falsche Stellung des Vorfusses, übt jedoch keinerlei Wirkung auf die Supinationsstellung der Ferse aus; und gerade diese letztere ist wohl unter dem Einflusse des Gehens die Hauptursache des gefürchteten Recidivs. Ferner verkürzt die Davies Colley'sche Operation das Fussgewölbe wesentlich, einmal durch directe Beraubung und weiterhin durch spätere Knochenwachsthumstörungen im Tarsus. Alle diese Bedenken fallen für die Exstirpatio tali weg, denn der Talus gehört garnicht zum Fussgewölbe; seine Entfernung kann deshalb dasselbe weder direct verkürzen noch in seinem späteren Wachsthum behindern. Schonen wir doch sonst bei allen Operationen und Resectionen an wachsenden Knochen möglichst die Epiphysengrenzen, bei den Keilresectionen der kindlichen Klumpfüsse dagegen dringen wir, unbekümmert um die Wachsthumzonen der einzelnen Knochen in die Fusswurzel

ein und reseciren, was der Correction hindernd im Wege steht. Wir dürfen aber nicht für alle Fälle das Tarsalgerüst als eine difforme, feste Masse ansehen, aus der wir nach Belieben, ohne auf die einzelnen Knochen und Gelenke Rücksicht zu nehmen, einen Keil herausnehmen können, nur, um so die Correction der Difformität zu ermöglichen. Ein solcher Eingriff kann nur gerechtfertigt sein bei dem verknöcherten Klumpfuss des Erwachsenen und hier haben wir ja auch oben gesehen, dass man mit der Entfernung des Talus allein nicht auskommt, sondern noch mehrfach anderweitige Excisionen und Enucleationen hinzufügen muss, um zu einem befriedigenden Resultat zu gelangen.

Resumiren wir daher kurz, so empfiehlt sich die Exstirpatio tali nur beim Klumpfuss der Kinder, wo entweder die Difformität zu hochgradig ist, oder wir nicht im Stande sind, eine sorgfältige orthopaedische Behandlung auf die Dauer durchführen zu können. Für Erwachsene ist dagegen der vorderen Keilresection der Vorzug zu geben; und für Klumpfuss mit ausgesprochener Plantarflexion empfiehlt Poinsot die Tarsotomia posterior, mit ausgesprochener Adduction die Tarsotomia anterior.

Auf die Methode und Ausführung der Exstirpatio tali komme ich weiter unten zu sprechen.

Eine neue, eminent wichtige Verwerthung hat die Exstirpatio tali in jüngster Zeit erfahren durch den Vorschlag P. Vogt's[24]). Derselbe empfiehlt nämlich bei fungöser Gelenkentzündung, wo wir zur Aus-

führung der Fussgelenkresection schreiten müssen, dieselbe mittels primärer Exstirpatio tali zu machen. Wir wissen, dass das Talocruralgelenk sehr häufig Sitz von Erkrankungen ist, die nicht allein die Function desselben vernichten, sondern sogar das Leben des Patienten ernstlich bedrohen können; es sind dies die bösartigen Formen der Entzündungen, welche entweder von der Synovialis direct ausgehen, oder primär die das Gelenk bildenden Knochen ergriffen haben, um so secundär das Gelenk selbst in Mitleidenschaft zu ziehen. Die Schwere und die grosse Gefahr dieser Gelenkerkrankungen rechtfertigt vollauf den operativen Eingriff, nämlich den der Fussresection, denn nur so sind wir im Stande, das Erkrankte zu erkennen und zu entfernen. Nach den Untersuchungen Gurlt's hat der ältere Moreau dis erste Fussrection gemacht. Wir haben heutzutage das Bestreben, bei den fungoesen Gelenkentzündungen stets derjenigen Resectionsmethode den Vorzug zu geben, die uns ohne wesentliche Nebenverletzungen und ohne besondere technische Schwierigkeiten den freiesten Ein- und Ueberblick über die ganze Gelenkhöhle darbietet, um alles Erkrankte oder verdächtig erscheinende zu erkennen und fortzuschaffen. Die bis jetzt bekannten Methoden der Fussresection lassen in dieser Hinsicht vieles zu wünschen übrig; entweder gelangen wir zu einem freien Einblick in die Gelenkhöhle erst nach ausgedehnter Verletzung der benachbarten Theile, wie Knochen, Gefässe, Nerven, Sehnen, und auch dann ist der Ueberblick ein noch unvollkommener, oder es

stehen uns in technischer Hinsicht grosse Schwierigkeiten im Wege, die einen Erfolg nicht immer mit Sicherheit voraussagen lassen.

Am häufigsten ist wohl die v. Langenbeck'sche Methode mit zwei seitlichen Schnitten zur Resection des Talocruralgelenk geübt worden. Die Operation beginnt mit der Entfernung des Malleolus externus fibulae und nimmt ausserdem noch grössere Abschnitte der Tibia und Fibula hinweg, ohne jedoch die tarsalen Umschlagstellen und Fortsetzungen der Synovialis dem Auge zugänglich zu machen. Es ist dies eins der Hauptnachtheile der v. Langenbeck'schen Methode; denn bekanntlich sind gerade diese Parthieen des Talus sowohl, wie die benachbarten Bandapparate besonders im Sinus tarsi, am häufigsten von ausgedehnten, granulirenden Entzündungen ergriffen. Oft auch ist der Talus allein Sitz vorgeschrittener Erweichungsheerde, während die Unterschenkelknochen noch in keiner Weise mit in den Prozess hineingezogen sind und erst später ergriffen werden. Gerade in dieser Verbreitungsweise haben wir den Grund zu suchen, weshalb bei den nach der genannten Methode operirten Fällen, in denen nur auf Entfernung der Tibia und Fibula das Hauptgewicht gelegt wurde, so häufige und schwere Recidive mit Fistelbildung im Tarsus auftraten, bei denen als ultimum refugium nur die Amputation übrig blieb. In den Fällen allerdings, in denen die Indication zur Resection nicht durch fungoese Gelenkentzündung, sondern durch traumatisch septische Eiterung gegeben

ist, also in der kriegschirurgischen Praxis, behält die v. Langenbeck'sche Methode mit zwei seitlichen Längsschnitten ihren vollen, unzweifelhaften Werth.

Um diesem Uebelstande bei Resectionen, die wegen fungoeser Gelenkentzündung indicirt ist, abzuhelfen und einen möglichst freien Ueberblick über die ganze Gelenkhöhle zu schaffen, nahm Hueter[25]) die alte von Heyfelder und Sédillot empfohlene Methode des vorderen Querschnittes wieder auf. Er durchtrennt quer Sehnen, Gefässe und Nerven, um sie nach Ausräumung des Gelenkes kunstvoll wieder zusammen zu nähen. Ich selbst habe der ersten Operation, die Hueter nach dieser Methode ausführte, beigewohnt, auch den Fall — es handelte sich um eine ca. 20-jährige Patientin — später weiter beobachtet und kann nur bestätigen, dass das Resultat ein vorzügliches war. Das Mädchen machte nach 5 Wochen die ersten Gehversuche; die paraneurotische und paratendinöse Naht hatten ihren vollen Dienst gethan; die ganze vernähte Wunde war primaer geheilt; Vereinigung der Sehnen mit freier Bewegung in den Scheiden, Wiederherstellung der vollen Sensibilität an den vorderen Theilen des Fussrückens und der Zehen, mit einem Worte vollständige Wiederherstellung der Function war eingetreten; mithin ein glänzender Erfolg. Und doch ist die Hueter'sche Methode zur Nachahmung nicht zu empfehlen, wenn sie auch die ganze Gelenkhöhle frei darlegt. Schon Lossen[26]) bezeichnete sie als ein interessantes Experiment, nicht als ein nachzuahmendes Operationsverfahren. Die

Technik dieser Methode ist eine so schwierige; die einzelnen Sehnen- und Nervennähte müssen mit der genauesten Sorgfalt ausgeführt werden; die ganze Operation nimmt bedeutend viel Zeit in Anspruch und bei alledem ist der Erfolg doch immer nur ein ungewisser. Die kleinste Störung im Wundverlauf kann hier die schlimmsten Folgen haben: Eiterung in den Sehnenscheiden mit Necrose der Sehnen, Störung oder gar Aufhören in der Leitung in den Nervenbahnen. Es ist daher das Hueter'sche Verfahren nicht weiter geübt worden. Ebenso verhält es sich mit der Busch'schen Methode der Fussgelenkresection; auch diese macht bedeutende Nebenverletzungen. Busch[27]) führt nämlich quer durch die Fusssohle von Malleolus zu Malleolus einen Steigbügelschnitt, und hat allerdings nach Durchsägung des Calcaneus und Aufklappen des Gelenkes von unten her einen freien Einblick in die Gelenkhöhle, aber — angenommen auch die Knochennaht im Calcaneus heilt per primam, was immerhin sehr selten ist, so haben wir eine Knochen- und Weichtheilnarbe gerade an einer Stelle, die einem dauernden Drucke ausgesetzt ist.

Allen diesen Uebelständen macht die von P. Vogt[24]) vorgeschlagene und in mehreren Fällen mit Erfolg ausgeführte Methode ein Ende. Vogt führt, um das Talocalcanealgelenk bei fungoeser Fussgelenksentzündung frei zu eröffnen, die methodische Exstirpatio tali aus und wählte zu dem Zwecke einen grossen vorderen Längsschnitt und kurzen lateralen Querschnitt, ohne den Malleolus exsternus zu resiciren. Auf die Be-

schreibung und den Gang dieser Operation komme ich weiter unten zu sprechen; hier sei nur erwähnt, dass nach der Exstirpatio tali die ganze Gelenkhöhle dem inspicirenden Auge frei liegt; wir können daher mit Leichtigkeit die erkrankte Synovialis, soweit es nicht schon mitsammt dem Talus geschehen ist, exstirpiren, alles irgend wie Erkrankte oder verdächtig erscheinende von Tibia, Fibula, Calcaneus, os naviculare gründlich entfernen.

Nachdem die Wunde drainirt, sorgfältig ausgespült und vereinigt ist, stellt sich der Fuss mit der oberen Calcaneusfläche so genau in die von den Malleolen gebildete Lücke hinein, dass kaum ein Defect wahrzunehmen ist. Abgesehen von der leichten Ausführbarkeit, wie wir sehen werden, hat die Vogt'sche Methode wesentliche Vortheile; wir eröffnen ohne jegliche Quetschung der Weichtheile und ohne irgend erhebliche Nebenverletzungen das Talocruralgelenk und gewinnen so einen freien Ein- und Ueberblick über die ganze Gelenkhöhle; Tibia und Fibula bleiben, wenn nicht dringende Noth es erheischt, unversehrt, was sowohl in Bezug auf die Function wie Heilungsfrist von grosser Bedeutung ist; ferner werden gerade die tarsalen Theile, welche, wie schon erwähnt, ein Lieblingssitz der fungoesen Entzündung sind, für Auge und Instrument mit Leichtigkeit zugänglich. Es ist daher für die Fussgelenkresection bei fungoeser Fussgelenkentzündung die Ausführung der Resection mittelst primärer Exstirpatio tali nach Vogt nicht dringend genug zu empfehlen.

Vogt legt, abgesehen von der Schnittführung, bei dieser Methode besonders Gewicht auf die principielle Erhaltung der Malleolus externus, und mit vollem Recht. Bei der ersten Operation, die er nach diesem neuen Verfahren ausführte, trug er zunächst, um den Talus leichter herausbringen zu können, noch den äusseren Knöchel ab, aber der Erfolg zeigte das Schädliche dieses Eingriffes; der Fuss behielt die ausgesprochene Neigung zur Pronationsstellung, während die später operirten, bei denen der Malleolus erhalten blieb, normale Befestigung und normale Bewegungsbahnen zeigen. Es kommen allerdings Fälle von veraltetem Klumpfuss vor, in denen der Malleolus externus der Correction hemmend im Wege steht und nur durch die Abtragung die Gradstellung ermöglicht werden kann; aber auch in diesen Fällen sollen wir lieber die Hemmung durch Ausmeisseln des Calcaneusabschnittes zu beseitigen suchen, als den Malleolus externus opfern; letzteres ist nur im Falle der äussersten Noth zulässig. Vogt sah ferner Fälle von totaler Fussresection bei Kindern, in denen anfänglich vortreffliche Knochenregeneration eintrat, später aber verschlechterte sich das in den ersten Jahren bewunderte Resultat, indem der neugebildete Malleolus externus durch den dauernden Gegendruck schwand. Er hält daher von vorne herein die principielle Erhaltung des Malleolus externus für geboten, denn durch Entfernung derselben kann der Erfolg derartig gefährdet werden, dass wir genöthigt sind, Zeit Lebens durch einen Scapart'schen Stiefel die Pronotionsneigung zu bekämpfen.

Hinsichtlich der Methode der Exstirpatio tali können wir von den Fällen absehen, in denen Traumen, eine Kugel, Granatsplitter etc. den Talus direct getroffen und zerschmettert haben; hier brauchen wir uns nicht erst kunstvoll einen Weg zum Talus zu bahnen, denn die stets mit einer äusseren Wunde complicirte Verletzung weist uns den Weg; nach Dilatation derselben können wir mit Leichtigkeit die Splitter resp. den ganzen zerschmetterten Knochen entfernen.

Bei den bisher geübten Methoden der Exstirpatio tali wurde stets der Malleolus externus mit entfernt, auf das Schädliche und Nachtheilige dieses Eingriffes haben wir schon oben aufmerksam gemacht. Der Schnitt wurde als querer oder als Bogenschnitt geführt. Wie schon erwähnt, beginnt Rupprecht (s. o.) stets die Exstirpatio tali mit der Resection des äusseren Knöchels. Der sofort bis auf den Knochen dringende winklige Hautschnitt verlief vom Taluskopf über den Talushals nach der Spitze des Malleolus externus und von da 2 – 3 cm aufwärts. Das Periost wurde geschont, mit der Muzeux'schen Zange der Talus gefasst und mit dem spitzen Messer aus seinen Verbindungen gelöst; drohen bei der Exstirpatio tali in toto zu starke Quetschungen der Weichtheile, so wird der Talus in 2 Stücken herausgeholt, indem zunächst sein Kopf und Hals mit dem Meissel und hierauf sein Körper mit dem Messer entfernt wird. Ried jun.[28]) beginnt die Exstirpatio tali ebenfalls mit der Resection der Fibula, indem er von einem

Bogenschnitt ausgeht, der vom unteren Rande des Malleolus ext. über den Talus bis zum äusseren Rande der Strecksehnen geht. Am zweckmässigsten dagegen und, wenn nicht aussergewöhnliche Verhältnisse vorliegen, auch am leichtesten auszuführen, ist die neuerdings von Vogt (s. o.) empfohlene Methode der Exstirpatio tali mittels grossen, vorderen Längsschnittes und lateralen Querschnittes mit Erhaltung des Malleolus externus, welche sich auch in den nach dieser Methode operirten Fällen glänzend bewährt hat. Wie schon oben erwähnt, ruht das Hauptgewicht bei dieser Methode auf die Schnittführung und auf die Erhaltung des äusseren Knöchels. Bei der Beschreibung des Ganges der Operation folge ich genau den Angaben Vogt's und verweise zum besseren Verständniss derselben auf die dem Texte beigefügte Abbildung.

Oberhalb der Fussgelenklinie, der Verbindung zwischen Tibia und Fibula entsprechend, verläuft der vordere Hautschnitt in der Längsrichtung über Fussgelenk und Fussrücken bis unterhalb des Chopartschen Gelenkes. Präparatorisch werden Unterhautbindegewebe, Fascie und Ligamenta getrennt; wir sehen jetzt die Sehnen des M. extensor digst. longus, welche durch kurze Messerzüge von der Unterlage abgehoben und stark medianwärts gezogen werden. Nun kommen wir auf den extensor brevis, derselbe wird eingeschnitten und zusammen mit dem äusseren Wundrand stark lateralwärts gedrängt. Quer über den Tarsus sehen wir jetzt die starke Art. malleol. ext. aus der Tibialis antica verlaufen, es ist die

einzige grössere Arterie, welche bei der ganzen Operation unter das Messer kommt; sie wird nebst den sie begleitenden Venen zwischen 2 Ligaturen durchschnitten. Es tritt jetzt die Gelenkkapsel frei zu Tage, sie wird in ihrer ganzen Längsausdehnung gespalten, sodann die Kapsel- und Bänderinsertionen nach beiden Seiten mittels Messer und Elevatorium abgelöst, das Collum und Caput tali freigelegt und nach querer Durchtrennung der ligament. talo-naviculare liegt nun die ganze vordere und äussere Parthie des Talus frei.

Es folgt nun der zweite Schnitt und zwar in Form eines lateralen Querschnittes, welcher auf der Mitte des — beim Erwachsenen c. 10 ctm. langen — vorderen Längsschnittes beginnt und unter der Spitze des Malleolus extern. endigt; die Weichtheile werden schichtenweise bis auf den Talus durchtrennt, während der Schnitt hinten die Peronei unberührt lässt. Indem nun der Fuss in möglichster Supinationsstellung gebracht, werden die ligamenta talo-fibulare anticum, posticum, calcaneo-fibulare dicht am Knöchel durchschnitten und mittels kurzen, spitzen Scalpelles der Bandapparat im Sinus tarsi getrennt; sollte das Scalpell nicht ausreichen, so wird die Trennung durch Einsetzen eines schmalen Meissels vollendet. Indem nun mit einer ins Collum tali eingedrückten Resectionszange, resp. eines hinter demselben eingeschobenen Elevatorium der Talus im supinirten Fuss stark nach aussen gedreht wird, wird zugleich ein breiter Meissel zwischen Malleolus internus und Talus eingedrängt,

und so die breite Insertion des inneren Seitenbandes am Sprungbein abgehobelt. Unter weiterem Zug und Druck wird der Talus nun so weit herausgedrängt, dass die letzte Verbindung mit dem Calcaneus hinten, der unteren Gelenkverbindung entsprechend, durchtrennt werden kann; durch einen Meisseldruck kann man eventuell hier die Lösung sehr erleichtern. Damit wäre die Operation beendigt.

Auf die Vortheile dieser Operationsmethode habe ich oben schon hingewiesen; hier sei nur noch hervorgehoben, dass die Ausführung derselben keinerlei Schwierigkeiten bietet und wir ohne irgendwelche Quetschung der Weichtheile und wesentliche Verletzung von Nerven und Gefässe den Talus exstirpiren können. Das einzige, grössere Gefäss, welches durchschnitten werden muss, ist die Art. malleol. ext., und Sehnen kommen garnicht unter das Messer, sondern werden sorgfältig von ihrer Unterlage losgelöst und seitwärts gedrängt.

Auch die Resultate der Fälle, welche nach dieser Methode von Herrn Prof. Vogt operirt sind, sprechen für das Zweckmässigste und Vortheilhafte dieses Verfahrens. Ich werde im Folgenden kurz den Verlauf der Heilung bei einigen von Vogt Operirten angeben.

I. Fall.

Auguste Kl., 23 Jahre alt, aus Z zog sich im Jahre 1879 eine Verletzung des rechten Fusses zu, wie sie angiebt durch „Umwricken“; sie konnte gleich nach der Verletzung weder stehen noch gehen und musste ein Jahr lang das Bett hüten; während der

ersten Zeit wurde der Fuss gekühlt, später mit Gypsverbänden behandelt. Erst nach Jahresfrist machte Patientin die ersten Gehversuche an zwei Krücken; allmählich bildete sich nun ein hochgradiger pes varus dextor aus, der sie zwang am 20. Januar h. a. die Hülfe der hiesigen Königl. Klinik — Chirurg. Abtheilung — aufzusuchen. Am 6. März h. m. entschloss sich Herr Prof Vogt zur geschilderten Operation der Exstirpatio tali. Der Verlauf der Heilung war ein sehr guter; der erste Verband lag 7 Tage; die Wunde heilte per primam.

Am 3. Mai machte Patientin die ersten, wenn auch schwachen Gehversuche; der Fuss hat die normale rechtwinklige Stellung, ist vollkommen fest; eine am 4. Juni vorgenommene Messung und Vergleichung der beiden Extremitäten ergiebt auf Seite der operirten eine Differenz von noch nicht $2^3/_4$ cm. Die weitere Hauptbehandlung beruht jetzt auf fleissige tägiche Massage des operirten Fusses.

2. Fall.

Gustav E., 1 Jahr 3 Monate alt, wurde am 27. April h. a. wegen beiderseitig hochgradigen pes varus aufgenommen. Operation, Exstirpatio tali beiderseits am 4. Mai; der Wundverlauf war abgesehen von einer geringen Temperatursteigerung in den ersten Tagen — nicht über 39° — ein normaler, die Wunde heilte per primam. Von Tag zu Tag wird die Vereinigung fester, die Stellung ist die normale, bis auf eine mässige Adductionstellung des Mittelfusses. Diese wird an und für sich durch die Talusexstirpation beim

Klumpfusse höheren Grades nicht beseitigt sein können, da ja ausser der Umformung des Sprungbeines auch Calcaneus, os nariculare und cuboides umgeformt vorliegen. Es ist deshalb eine methodische Nachbehandlung auch nach dieser operativen Beseitigung der varo-equinus Stellung nöthig. Dieselbe geschieht am zweckmässigsten gleich nach Heilung der Operationswunde (2—3 Wochen) genau in der von Prof. Vogt[29]) eingeführten Weise durch tägliche Massage und Anlegung der Schienen aus plastischem Filz. Jetzt (20. Juni) wird das Kind mit völlig normal stehenden Füsschen entlassen, um Tags seine Stiefel, Nachts noch die Schienen zu tragen. Wir haben so in kaum zwei Monaten das Resultat sicher erreicht, zu dem sonst eben so viel Jahre kaum genügen.

3. Fall.

H. Schmidt, Tischler, 27 Jahre alt, wurde am 7. März h. a. wegen pes equinus aufgenommen. Herr Prof. Vogt führte am 16. März die oben geschilderte Exstirpatio tali aus. Der Verlauf war ein vollkommen fieberloser; Patient konnte nach 5 Wochen das Bett verlassen; der Fuss hat normale Stellung und Festigkeit; er zeigt eine Verkürzung von noch nicht 2 cm.

4. Fall.

Knabe Fr., 10 Jahre alt, wurde am 4. März wegen Synovitis granulosa des Talocarsalgelenkes aufgenommen; am 18. h. m. machte Herr Prof. Vogt die Resection mittels primärer Exstirpatio tali nach der beschriebenen Methode. Es gelang mit Leichtigkeit aus der frei daliegenden Gelenkhöhle alles Er-

krankte zu entfernen; der Heilungsverlauf war ein sehr guter. Ende April verliess der Kranke das Krankenhaus, der Fuss hat mehr und mehr an Festigkeit gewonnen, die Stellung ist die normale und die Verkürzung ist nur eine minimale. Das Allgemeinbefinden des Kranken hat sich wesentlich gebessert.

Diesem gegenüber will ich noch einen Fall 5 anführen, bei dem Herr Prof. Vogt auch Synovitis granulosa die Resection mittels prim. Exstirpatio tali machte, zuvor aber den Malleolus externus resecirte; er zeigt uns deutlich das Schädliche dieses Eingriffes. Die Operation wurde am 2. März 1883 bei einem 12jährigen Mädchen gemacht, und wurde der Verlauf vielfach getrübt durch Eiterung der Wunde und Senkungsabscesse, langanhaltende bedeutende Schmerzhaftigkeit des operirten Fusses; Patientin kann bis jetzt das Bett nicht verlassen und noch heute zeigt der Fuss bedeutende Neigung zur seitlichen Verschiebung.

Analog dem vom Prof. Vogt [29]) beschriebenen Fall von Exstirpatio tali bei einem Kindchen bald nach der Geburt wegen hochgradigen angeborenen pes varo-equinus wurde schiesslich neuerdings ein 6ter Fall von Exstirpatio tali auf der chirurg. Klinik vorgeführt, bei dem es sich um die Entfernung des Talus beim Klumpfusse handelte. Hier war die Entfernung sogar ohne Lateralschnitt von dem beschriebenen vorderen Längschnitte aus möglich. Dass bei solchen kleinen Individuen die Anwendung des Meissels nicht nothwendig ist zur Abdrängung des Bandapparates

bedarf keiner Erwähnung. Mittelst feiner Scalpellen gelingt nach der genannten Methode die Herauslösung des Sprungbeines ohne Nebenverletzung mit voller Erhaltung des ganzen noch nicht ossificirten Talus völlig exact. Die Wunde war in 3 Wochen geheilt. Die Nachbehandlung geschieht auch hier mit den Schienen aus plast. Filz.

Fassen wir hiernach das Resultat unserer Erörterungen und die Ergebnisse unserer Casuistik zusammen, so können wir mit vollstem Rechte die nach der beschriebenen Methode angeführte Exstirpatio tali als eine vielfach verwerthbare und höchst empfehlenswerthe Operation hinstellen.

Dieselbe ist in der geschilderten Weise angezeigt:

I. Bei Verletzungen u. f. 1. Schussverletzungen des Talus und Talocruralgelenkes. 2. Luxationen des Talus.

II. Beim Klumpfusse, überhaupt zu orthopädischen Zwecken u. f. im weiteren Sinne des „Talipes“, da unser Fall 3 das gute Resultat auch für den höchstgradigen pes equinus belegt.

III. Bei fungöser Fussgelenkentzündung als primärer Act für die Resection einerseits, andererseits allein ausgeführt mit gleichzeitiger Exstirpation der erkrankten Synovialis und Evidément der erkrankten Heerde im parasynovialem Gewebe und den benachbarten, durch die Exstirpatio tali freigelegten Tarsal- und Unterschenkelknochen.

Zum Schluss meiner Arbeit fühle ich mich verpflichtet, meinem hochverehrten Lehrer Herrn Prof. Dr. Vogt für die gütige Ueberweisung des Materials und für die bereitwillige Zurverfügungstellung seiner Bibliothek meinen tiefgefühltesten Dank auszusprechen.

Literatur.

[1]) Bardeleben, Lehrbuch d. Chirurg. u. Operatl. 8. Ausg. Band IV pag. 930. — [2]) Henke, die Luxationen der Fusswurzel, Zeitschrift f. rat. Med. III. Reihe Band 1858. Seite 173 ff. — [3]) Schreiber, zur Lehre von den complicirten Luxationen und deren Behandlung, Tübingen 1883 pag. 72 ff. — [4]) Gaz des hôp. 1860 pag. 136. — l'Union 1860. — [5]) Canstatt's Jahresbericht 1852 Bd. IV pag. 75 — [6]) Virchow-Hirsch's Jahresbericht 1877 Bd. II pag. 383. — [7]) Dauvé P. Rec. de même de méd. milit. Sér. III. XIX pag. 138 1867 Août. — [8]) Cooper, A Treatise on Dislorations and on Fractures of the joints. — [9]) Chirurg. Congr. Berlin 1882. — [10]) Koenig, Lehrbuch d. sp. Chirurg. III. Bd. 1881 pag. 525 ff. — [11]) Deutsche Zeitschrift f. Chirurgie Bd. XVII pag, 1 ff. — [12]) Landerer, Exstirpat. des Talus bei Luxation, Centralblatt f. Chirurg. 1881 No. 39. — [13]) Desloca caà do astragalo. O correio med. de Lisboa 1877 ref. Centralblatt f. Chirurg. 77 pag. 240. — [14]) Busch 1865, v. Langenbeck's Archiv Bd. VII pag. 877 ff. — [15]) Little s. Davy[16]). — [16]) Davy in der Chirurg. Society of London. Nov. 22. ref. Med. Times and Gaz. Dez. 7. 1878. — während Davy seine Operation bereits Brit. med. Journal April 1876 mitgetheilt: On excision of the cuboid bon for exaggerative case of Talipes equino-varus. — [17]) Davies-Colley: Med. Times and Gaz. Oct. 21. 1876. — [18]) Meusel, Heilung eines alten Klumpfusses durch eine keilförmige Resection, Centralblatt f. Chirurg. 1877 No. 50. — [19]) Schede, Verh. d. deutsch. Ges. f. Chirurg. Berlin 1878 pag. 76. — [20]) Hueter;

Klinik der Gelenkkrankheiten 2. Auflg. Bd. 2 pag. 145. — [21]) Lund, Brit. med. Journal 1872 Vol. II pag. 438. — [22]) Rupprecht zur Tarsotomie veralteten Klumpfüsse. Centralblatt f. Chirurg. 31, 1882. [23]) Vergl. Meusel im Handbuch der Kinderkrankheiten, herausgegeben von Gerhardt Bd. VI 2. Abth. „Die Krankheiten des Fusses" pag. 589. — [24]) P. Vogt, die Ausführung der Fussgelenkresection bei fungoeser Gelenkentzündung mittelst primärer Exstirpatio tali, Centralblatt für Chirurg. 1883 No. 19). — [25]) Hueter, Verhandlg. der deutschen Gesellschaft f. Chirurg. X, Congr. 1881 und Grundriss der Chirurgie, II. Hälfte spec. Theil pag. 1104 ff. —

[26]) v. Pitha und Billroth Chirurg. Bd. II, Heft 2. Lief. 4, pag. 204. — [27]) Busch, vergl. Centralblatt für Chirurg. 1882, Nr. 41. [28]) Deutsche Zeitschrift für Chirurg. Bd. XIII, pag 114—133. — [29]) Vogt moderne Orthopädik. 2. Aufl. Stuttgart 1883 3. Heft, über Exstirpatio talis 64 Anmerkung.

Lebenslauf.

Wilhelm Carl Johann Haltermann, am 23. April 1858 zu Stralsund geboren, Sohn des Kaufmanns Adolf Haltermann und der Ida, geb. Mohr, evang. Confession, erhielt seine erste Schulbildung in einer Privatschule zu Stralsund, besuchte von Ostern 1867 an das dortige Gymnasium, das er Ostern 1878 mit dem Zeugniss der Reife verliess. Um sich dem Studium der Medicin zu widmen, bezog er die Universität Marburg, wo er am 4. Mai 1878 immatriculirt wurde. Ostern 1879 siedelte er nach Greifswald über, wo er bis zum Schlusse des Sommer-Semesters 1880 weilte. Von dort ging er nach Berlin und kehrte nach 2 Semestern Michaelis 1882 nach Greifswald zurück, woselbst er am 25. Oktober 1881 von dem damaligen Rector, Herrn Prof. Dr. Landois immatriculirt und von dem derzeitigen Dekan, Herrn Prof. Dr. Mosler in das Album der medicinischen Fakultät eingetragen wurde. Am 12. März 1880 bestand er das Tentamen physicum, in der Zeit vom 8. Januar bis zum 9. April 1883 absolvirte er die medicinische Staatsprüfung; das Examen rigorosum bestand er am 1. Juni 1883.

Während seiner Studienzeit besuchte er die Vorlesungen, Kurse und Kliniken folgender Herren Docenten:

Marburg.

Prof. Dr. Greff. Prof. Dr. Külz. Prof. Dr. Lieberkühn. Prof. Dr. Melde. Prof. Dr. Wagner. Prof. Dr. Wigand. Prof. Dr. Zinke.

Berlin.

Prof. Dr. Kroenlein. Geh. Med.-Rath Prof. Dr. Frerichs. Geh. Med.-Rath Prof. Dr. v. Langenbeck. Prof. Dr. Levin. Geh. Med.-Rath Prof. Dr. Leyden. Geh. Med.-Rath Prof. Dr. Schroeder. Geh. Med.-Rath Prof. Dr. Virchow.

Greifswald.

Dr. Beumer. Geh. Med.-Rath Prof. Dr. Budge. Prof. Dr. Eulenburg. Prof. Dr. Gerstaecker. Prof. Dr. Grohé. Prof. Dr. Haeckermann. Prof. Dr. Hueter. Prof. Dr. Krabler. Prof. Dr. Landois. Prof. Dr. Limpricht. Dr. Loebker. Prof. Dr. Mosler. Geh. Med.-Rath Prof. Dr. Pernice. Dr. v. Preuschen. Prof. Dr. Schirmer. Prof. Dr. Sommer. Dr. Strübing. Prof. Dr. Vogt.

Allen diesen seinen hochverehrten Lehrern spricht Verfasser an dieser Stelle seinen Dank aus.

Thesen.

I.

Die Fussgelenkresection bei fungoeser Fussgelenk-Entzündung geschieht am besten mittels primärer Exstirpatio tali nach der Vogt'schen Methode.

II.

Fistula ani ist zur Verhütung der Tuberculose möglichst frühzeitig zu operiren.

III.

Bei sehr heftigem Wehenschmerz ist auch bei sonst normalen Geburten Chloroform anzuwenden.

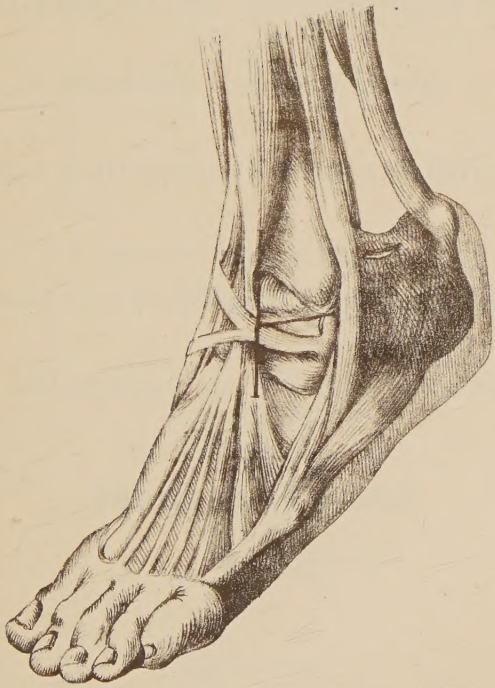

Steindr. von Julius Abel, Greifswald.